Estrategia diagnóstica ante la sordera en el adulto

JM Thomassin
J Paris

Resumen. – El proceso diagnóstico ante la sordera en el adulto requiere una estrategia rigurosa basada inicialmente en el examen clínico, la evaluación audiométrica y la modalidad evolutiva de la sordera.
Al final de este proceso, es posible definir el tipo de lesión y orientar el diagnóstico. Ciertas etiologías justifican realizar exámenes complementarios de diagnóstico por imágenes o electrofisiológicos. Estos exámenes deben ser efectuados en una secuencia bien definida con el fin de optimizar la relación diagnóstico/costo.
Establecer una estrategia diagnóstica ante la sordera no permite hacer una lista exhaustiva de todas las etiologías sino proponer una aproximación lógica y razonada a las causas más frecuentes.

© 2002, Editions Scientifiques et Médicales Elsevier SAS, París. Todos los derechos reservados.

Palabra clave: sordera.

Introducción

Se denomina sordera o hipoacusia a toda disminución de la audición, cualquiera que sea su grado. La primera orientación diagnóstica se basa en el examen clínico especializado y las exploraciones audiométricas subjetivas completadas, si es necesario, por exploraciones objetivas.
El examen otoscópico inicial permite distinguir dos grandes entidades: las sorderas con otoscopia patológica y las sorderas con otoscopia normal. Secundariamente, el diagnóstico se basa en el tipo de lesión, la audiometría tonal y la modalidad evolutiva de la sordera *(fig. 1)*.

Sorderas con examen otoscópico patológico

En un intento de sistematización, la estrategia diagnóstica se describe para el oído externo y luego el oído medio.

LESIONES DEL OÍDO EXTERNO

En la mayoría de los casos, las patologías del oído externo responsables de sordera no presentan ninguna dificultad diagnóstica. Es necesario asegurarse de que la lesión es la única responsable de la pérdida auditiva y que su tratamiento permite un retorno a la audición normal. En caso contrario, se debe realizar un examen audiométrico.

■ *Obstrucciones mecánicas*

Tapón de cerumen y tapón epidérmico

Se trata de una etiología muy frecuente, responsable a menudo de dolores, inestabilidad o vértigo. El diagnóstico es evidente por la otoendoscopia del conducto auditivo externo.

***Jean-Marc Thomassin** : Professeur des Universités, praticien hospitalier, chef de service, oto-rhino-laryngologiste des Hôpitaux.*
***Jérôme Paris** : Oto-rhino-laryngologiste, interne des Hôpitaux.*
Service d'oto-rhino-laryngologie et de chirurgie cervico-faciale, groupe hospitalier de La Timone, 264, rue Saint-Pierre, 13385 Marseille cedex 05, France.

Cuerpo extraño en el conducto auditivo externo

Se encuentra sobre todo en el niño o en enfermos psiquiátricos. La naturaleza del cuerpo extraño es muy variada (perlas, algodón, insectos, etc.). A menudo, se descubre por una otalgia.

Malformaciones congénitas

La aplasia mayor del oído asocia la ausencia de conducto auditivo externo a una malformación del pabellón. Estas aplasias pueden ser unilaterales o bilaterales, aisladas o asociadas a un síndrome malformativo (síndrome otomandibular). Una evaluación por tomografía computadorizada (TC) permite verificar la normalidad habitual de las estructuras del oído interno.

■ *Etiologías infecciosas*

Otitis externa

Cualquiera que sea su origen, la otitis externa puede ocasionar una verdadera obstrucción del conducto auditivo por edema de las paredes cutáneas y acumulación de secreciones infecciosas.

Otitis externa maligna

La otitis externa maligna es una patología rara de reconocida gravedad. Se trata de una infección del conducto auditivo que afecta esencialmente a pacientes diabéticos e inmunodeprimidos y cuya gravedad reside en la extensión ósea a la base del cráneo. El diagnóstico debe considerarse ante toda otitis externa refractaria al tratamiento habitual. El germen más frecuentemente responsable es *Pseudomonas aeruginosa*. Un examen de TC sistemático permite evaluar el grado de agresividad de la osteítis [15]. La resonancia magnética (RM) es un buen complemento y permite un análisis preciso de la extensión a los tejidos blandos y a las meninges [10]. Finalmente, las gammagrafías óseas con tecnecio 99m (^{99m}Tc) y con galio 67 (^{67}Ga) son los exámenes diagnósticos más sensibles.

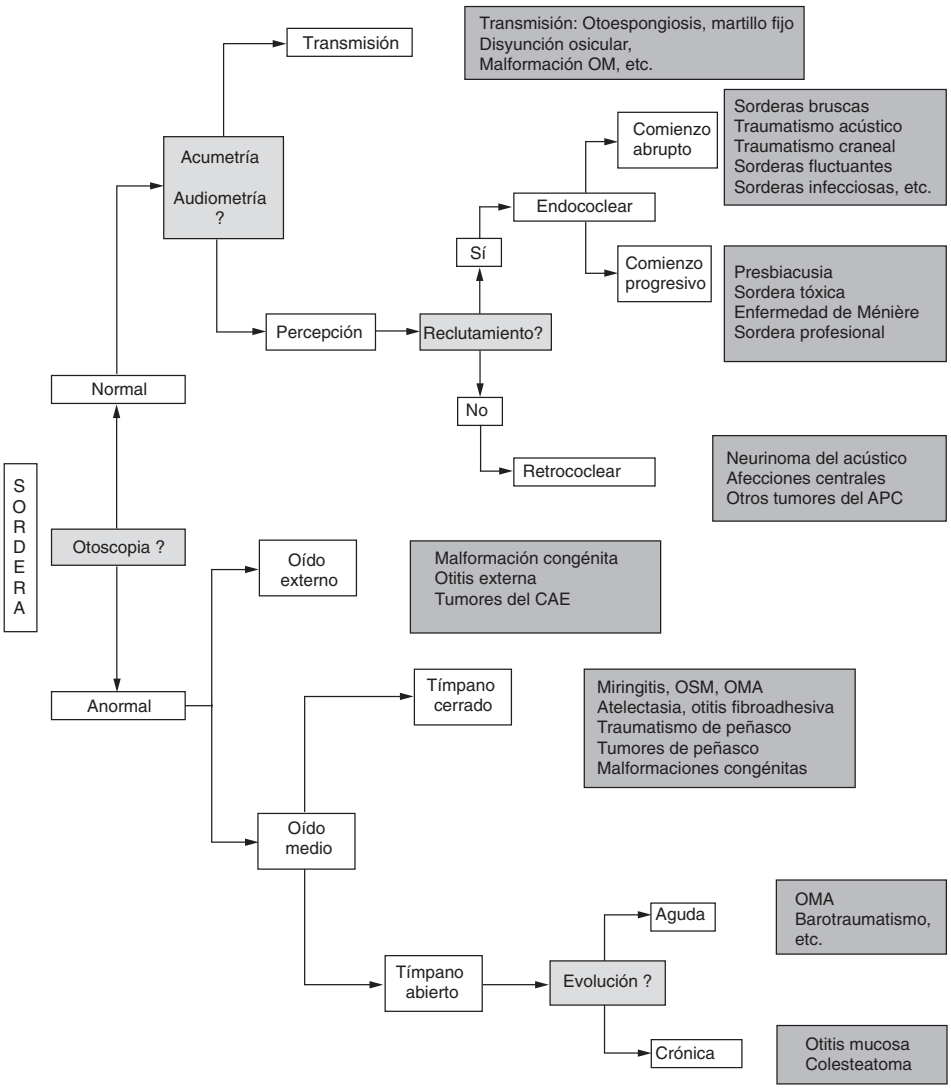

1 *Proceso diagnóstico ante la sordera. OM: oído medio; APC: ángulo pontocerebeloso; CAE: conducto auditivo externo; OSM: otitis seromucosa; OMA: otitis media aguda.*

Etiologías tumorales

Tumores benignos

La patología tumoral benigna es la más frecuente. Puede tratarse de un osteoma del conducto auditivo externo, de un pólipo revelador de osteítis o de colesteatoma, o de un colesteatoma del conducto auditivo externo. En todos los casos, después del examen otoscópico, la TC permite evaluar la lesión y las estructuras subyacentes.

Tumores malignos

Toda otitis externa de evolución prolongada u otorragia debe sugerir en principio una patología maligna. Los tumores malignos del conducto auditivo externo corresponden, generalmente, a un carcinoma epidermoide. Los exámenes de TC y RM se complementan con el fin de precisar la extensión al peñasco y a los tejidos blandos adyacentes.

LESIONES DEL OÍDO MEDIO

El diagnóstico de sordera secundaria a una patología del oído medio con tímpano anormal se basa en el examen clínico con microscopio operatorio o con endoscopia de oído. Es necesario diferenciar las sorderas de transmisión con tímpano cerrado pero anormal en la otoscopia de aquellas con tímpano abierto.

Tímpano cerrado

A continuación se presentan algunas situaciones clínicas y sus aspectos otoscópicos.

Miringitis aguda o crónica

Corresponde a una lesión aislada de la membrana timpánica que aparece engrosada, a veces granulosa.

Otitis media aguda

Su diagnóstico es simple. Uno de los signos de otitis media aguda es la sordera secundaria a la constitución de un derrame purulento dentro de la caja del tímpano. El aspecto otoscópico varía según el estadio evolutivo.

Otitis seromucosa

Se trata de una patología sumamente frecuente. Provoca una sordera de transmisión que puede llegar a los 40 dB [24]. El tímpano está deslustrado, habitualmente retraído e infiltrado. Se pueden ver, a través del tímpano, burbujas de aire en medio de la secreción. La timpanometría muestra una curva aplanada que refleja la disminución de la distensibilidad del sistema timpanoosicular.

Otitis crónica secuelar con tímpano cerrado

Corresponde a la evolución final de una inflamación del oído medio. El aspecto timpánico es muy polimorfo; se observan de manera variable una zona pelúcida, una placa calcárea o una retracción timpánica más o menos global que puede llegar a ceñir el tímpano al fondo de la caja.

Tres entidades están bien definidas:

— la timpanoesclerosis se caracteriza por placas de color blanco hueso halladas dentro del tímpano;

— la atelectasia timpánica corresponde a un tímpano muy delgado, que moldea el fondo de la caja, constituyendo una bolsa de retracción timpánica que puede dar origen a un colesteatoma;

— la otitis fibroadhesiva corresponde a un tímpano globalmente engrosado, inmóvil, adherido al fondo de la caja.

En todas estas lesiones, el examen audiométrico permite cuantificar la hipoacusia. En caso de pérdida de transmisión superior a 40 dB, debe sospecharse una lesión osicular. En caso de colesteatoma, la sordera puede estar minimizada, por efecto columelar, por el mismo tumor.

Traumatismo de peñasco

En la fase inicial, el diagnóstico es simple en un paciente que tenga como antecedente reciente un traumatismo craneal. La otoscopia pone de manifiesto un hemotímpano, signo de hemorragia dentro de la caja. En este caso, el tímpano tiene un aspecto característico azul oscuro. En este estadio, es indispensable un examen audiométrico, para precisar el daño auditivo y descartar una lesión asociada del oído interno.

Ciertos traumatismos pueden provocar una disyunción osicular. En estos casos, una sordera de transmisión superior a 40 dB se encuentra generalmente en una fase más tardía. A distancia del traumatismo, el timpanograma tiene una forma de «Torre Eiffel».

Tumores de peñasco

Son tumores poco frecuentes. El paraganglioma timpanoyugular o tumor del glomus yugular se desarrolla a expensas del tejido paraganglionar no cromafín. Se sospecha su forma timpánica cuando la otoscopia revela un abombamiento violáceo del tímpano. Un síndrome de compresión de los nervios craneales que atraviesan el agujero rasgado posterior (IX, X, XI) es muy sugerente. El estudio morfológico debe incluir una TC contrastada, una RM con inyección de gadolinio y una arteriografía de cuatro ejes, con el fin de precisar la extensión de las lesiones y buscar otras localizaciones [21].

Otros tumores de peñasco son raros. Se puede tratar de un neurinoma del facial, de un meningioma de la caja, de un tumor maligno del oído medio, o incluso de un colesteatoma congénito. En todos estos casos, el estudio morfológico con TC y RM permite precisar la extensión tumoral.

Malformaciones congénitas

Malformaciones vasculares raras por trayecto aberrante de la carótida interna dentro de la caja del tímpano pueden ser responsables de una sordera de transmisión. El diagnóstico puede ser otoscópico o radiológico.

■ *Tímpano abierto*

Entre las enfermedades auditivas con tímpano abierto, se distinguen las de patología aguda y las de patología crónica con lesiones evolutivas o secuelares. La anamnesis permite diferenciarlas.

Patología aguda

El diagnóstico suele ser simple, gracias a la anamnesis y a los signos asociados. Se puede tratar de otitis media aguda con perforación espontánea, de perforación secundaria a un barotraumatismo, etc.

Patología crónica

Es necesario distinguir la otitis crónica mucosa con tímpano abierto de la otitis crónica colesteatomatosa, cuya evolución es muy diferente.

— El diagnóstico de la otitis crónica mucosa con tímpano abierto es otoendoscópico con perforación timpánica no marginal. El fondo de la caja es inflamatorio, engrosado, granuloso y a veces se observan pólipos mucosos.

— La otitis crónica colesteatomatosa se califica como peligrosa por la gravedad de las complicaciones relacionadas con el poder osteolítico de este tumor histológicamente benigno. En la otoscopia, el colesteatoma puede ser directamente visible en forma de una masa blanca nacarada abombando el tímpano. Por lo demás, una perforación marginal, atical e irregular debe sugerir el diagnóstico de manera sistemática. En algunos casos, la perforación puede estar recubierta de una pequeña costra, lo cual es my sospechoso en la región de Schrapnell. Lo mismo puede decirse de los pólipos centinelas de la región atical. El examen por TC permite un estudio del peñasco en busca de lisis ósea. Su limitación es la imposibilidad de diferenciar las lesiones inflamatorias secundarias del colesteatoma.

Sorderas con examen otoscópico normal

Las sorderas con examen otoscópico normal pueden ser de transmisión o de percepción, o una combinación de ambas.

La acumetría y la audiometría tonal liminar permiten precisar la naturaleza de la sordera.

SORDERA DE TRANSMISIÓN

Se trata de una afección del oído medio con conducto auditivo externo y tímpano normales. El examen clínico permite orientar el diagnóstico al encontrar un Rinne negativo del lado patológico y una prueba de Weber lateralizada del lado sordo.

El diagnostico se basa en la audiometría tonal. Las pérdidas auditivas en conducciones aéreas nunca superan los 60 dB. Por encima de esta cifra, se debe sospechar una enfermedad coclear. La curva de audiometría vocal está desplazada a la derecha, paralela a la curva normal.

El aspecto del timpanograma varía según las patologías.

■ *Otoesclerosis*

Esta sordera unilateral o bilateral afecta principalmente a las mujeres. El antecedente familiar de sordera debe ser sistemáticamente investigado y puede orientar el diagnóstico. Se trata del primer diagnóstico que se debe tener en cuenta frente a una sordera de transmisión con tímpano normal en la mujer. Los acufenos se presentan en 70 % de los casos. El audiograma pone de manifiesto una sordera predominante sobre los graves con una típica muesca de Carhart a 2 000 Hz [24]. El timpanograma es normal y los reflejos estapediales suelen estar ausentes. El diagnóstico es peroperatorio y la TC preoperatoria, si bien puede ser interesante, no parece indispensable.

Se la relaciona con la sordera del síndrome de Lobstein (osteogénesis imperfecta), vinculada con una anquilosis estapedovestibular.

Síndrome del martillo fijo

Es una patología rara; sus características clínicas son similares a la otoesclerosis pero sin predominio de sexo. El diagnóstico se corrige con la exploración quirúrgica.

Disyunción osicular

Se debe sospechar sistemáticamente cuando persiste una sordera de transmisión tras un traumatismo craneal o de una intervención quirúrgica otológica (mastoidectomía). La impedanciometría es orientadora si hay un neto aumento de la distensibilidad del sistema timpanoosicular. El diagnóstico se confirma por TC o exploración quirúrgica de la caja del tímpano.

Malformación del oído medio

La aplasia menor del oído corresponde a una malformación osicular. Se diagnostica a partir de la TC o la exploración quirúrgica de la caja del tímpano.

Otras anomalías congénitas raras, como la ausencia de ventana oval, pueden ser diagnosticadas por TC [29].

Colesteatoma congénito

El colesteatoma congénito puede provocar sordera de transmisión cuando entra en contacto con la cadena osicular. El diagnóstico se basa en las imágenes en el curso de una evaluación de sordera de transmisión con otoscopia normal, o peroperatoria durante la exploración quirúrgica del oído medio.

SORDERA DE PERCEPCIÓN

La acumetría y la audiometría tonal liminar permiten cuantificar una sordera de percepción. Las enfermedades perceptivas de la audición están vinculadas a lesiones neurosensoriales que pueden situarse a nivel del oído interno o entre éste y los centros cerebrales, por lo que la sordera se denomina sordera endococlear o retrococlear, respectivamente. El proceso diagnóstico consiste en un primer tiempo en determinar el sitio de la lesión auditiva, con el fin de diferenciar los dos tipos de enfermedad.

La elección de exámenes complementarios para localizar la lesión depende del grado de sordera constatada en la audiometría tonal.

— Sorderas moderadas (leves y medianas).

El estudio del reflejo estapedial permite determinar el umbral de desencadenamiento de la respuesta a 500, 1 000 y 2 000 Hz y efectuar un test de adaptación (test de Decay). La presencia de umbrales normales para el reflejo estapedio significa la existencia de reclutamiento, lo que sugiere enfermedad endococlear. La ausencia de reflejo a pesar de una elevación moderada de los umbrales auditivos sugiere una enfermedad retrococlear, al igual que una adaptación anormal [24, 26] al test de Decay.

La medida de los potenciales provocados auditivos (PPA) precoces permite un estudio objetivo de la audición. Sin embargo, el espectro de frecuencias se limita a las frecuencias agudas. El examen permite medir las latencias de las ondas I, III y V así como los intervalos I-III y I-V. Una prolongación unilateral de estos intervalos orienta el diagnóstico hacia un origen retrococlear.

— Sorderas graves.

Las pruebas precedentes no son utilizables en pacientes que presentan una sordera grave, en los cuales una evaluación morfológica y vestibular puede ser necesaria.

Sorderas endococleares

Debe precisarse el modo evolutivo de las sorderas endococleares para diferenciar dos grupos patológicos: las sorderas de aparición brusca y las sorderas de aparición progresiva.

Sorderas de aparición brusca

• *Sorderas bruscas*

Estas sorderas habitualmente unilaterales corresponden a una caída brusca de la audición y pueden ocurrir a cualquier edad. La sordera puede ser aislada o estar acompañada de acufenos, aunque sin síndrome vertiginoso. Se trata de un diagnóstico por eliminación al atribuir un origen vírico o vascular, que debe ser siempre analizado según el contexto (por ejemplo, enfermedad autoinmunitaria). La pérdida auditiva puede ser muy variable así como las frecuencias comprometidas.

El audiograma confirma la sordera de percepción y precisa los umbrales auditivos. Es el examen de referencia para seguir la evolución ulterior. El hallazgo de reclutamiento es signo de lesión endococlear.

La sordera brusca puede ser un modo de revelación de un neurinoma del acústico [2], por lo que se debe realizar un estudio de los PPA o un examen con RM del ángulo pontocerebeloso en el marco de una evaluación etiológica.

• *Sorderas fluctuantes*

Se trata de episodios de sordera brusca que se repiten con recuperación más o menos completa entre las crisis. La evaluación es similar a la de una sordera brusca aislada. Cuando las sorderas fluctuantes se acompañan de vértigo, pueden incluirse en un síndrome de Ménière o en una fístula laberíntica.

• *Traumatismos sonoros agudos*

Muchas situaciones pueden ser responsables de traumatismos acústicos agudos: música fuerte, *blasts* (deflagración, armas de fuego) y barotraumatismos por buceo. Este tipo de traumatismo sonoro implica una disminución de la agudeza auditiva, que varía desde una simple muesca en la frecuencia de 4 000 o 6 000 Hz [16], unilateral o asimétrica, a la sordera total. Se procede de la misma manera que frente a las sorderas bruscas.

• *Traumatismo craneal*

Las fracturas de la base de cráneo secundarias a un traumatismo craneal pueden provocar un daño auditivo de percepción, cuando el trazo de fractura del peñasco afecta a la cavidad laberíntica. El diagnóstico se orienta por un antecedente de otorragia, pérdida del líquido cefalorraquídeo o parálisis facial periférica, aparecidas al momento del traumatismo craneal. El diagnóstico de fractura se realiza con la TC de los peñascos.

• *Sordera de origen infeccioso*

Las laberintitis presentan sintomatología coclear y vestibular. El origen puede ser vírico (sarampión, paperas, varicela) o bacteriano.

• *Sorderas autoinmunitarias*

Las sorderas autoinmunitarias se pueden encontrar aisladas o en una enfermedad sistémica. Se trata de una patología muy invalidante que se manifiesta por una sordera de percepción bilateral en el 80 % de los casos, y asociada a una enfermedad vestibular en el 70 % de los casos. Este tipo de afección se presenta en mujeres en el 65 % de los casos.

La sintomatología audiovestibular puede ser muy variada y comprende sorderas de percepción progresivas aunque también síndromes similares al de Ménière, sorderas repentinas

y trastornos vestibulares bilaterales aislados (síndrome de Dandy).

Ninguna prueba de laboratorio simple, confiable y reconocida está disponible por el momento para efectuar un diagnóstico de certeza de sordera autoinmunitaria. Por lo tanto, el diagnóstico se establece por eliminación tras haber descartado una enfermedad sistémica a través de una adecuada exploración clínica y de laboratorio.

Dentro de las pruebas de inmunidad humoral, el *western blot* es la que ha dado los resultados más interesantes al permitir sospechar el posible papel de la proteína del choque térmico en el mecanismo de reacción inmunológica [11, 20].

Si bien el tratamiento debe efectuarse con urgencia, por el momento está mal codificado. Se basa esencialmente en la corticoterapia en fuertes dosis que permite la remisión sintomática, sobre todo cuando existen anomalías en las pruebas inmunológicas. El lugar de los tratamientos inmunosupresores, que a veces se proponen cuando fallan los corticoides, sigue en discusión.

Sorderas de aparición progresiva

- *Presbiacusia*

La enfermedad auditiva es bilateral, generalmente simétrica y corresponde a un envejecimiento del oído interno. Por lo general, aparece después de los 50 años y comienza afectando a las frecuencias agudas. Su evolución con la edad es muy variable [9, 24]. El déficit auditivo suele ser aislado, sin acufenos ni vértigo. Los trastornos de discriminación se evidencian por un daño de la audiometría vocal mayor a lo que la audiometría tonal permite prever.

- *Sordera de origen tóxico*

La enfermedad auditiva de origen tóxico es generalmente bilateral y definitiva, por lo que la prevención es importante. Frecuentemente, comienza por un déficit predominante en las frecuencias elevadas del audiograma. El grado del daño es variable, y puede llegar a una cofosis bilateral. La presencia de acufenos y trastornos del equilibrio es frecuente.

La audiometría de alta frecuencia explora las frecuencias elevadas (8 000 a 16 000 Hz) y permite un análisis muy preciso de la audición en alta frecuencia de un paciente destinado a recibir un tratamiento potencialmente ototóxico. Este examen no es de práctica corriente.

Los principales medicamentos causantes son:

— los antibióticos de la familia de los aminoglucósidos (gentamicina, neomicina, amikacina, etc.); su toxicidad ha sido demostrada tanto para la vía local (en la caja del tímpano) como para la general;

— los diuréticos del asa (furosemida, ácido etacrínico, etc.);

— los antimitóticos tipo cisplatina;

— los derivados de la quinina;

— el ácido acetilsalicílico.

- *Sordera provocada por el ruido*

Estas sorderas se deben a una exposición repetida o prolongada al ruido; a menudo son sorderas profesionales. Frecuentemente, el daño es bilateral y simétrico y comienza por las frecuencias elevadas. A menudo se observa un escotoma sobre los 4 000 Hz en una fase evolutiva incipiente. Es frecuente la asociación de acufenos invalidantes. La sordera puede ser considerada una enfermedad profesional [1].

- *Enfermedad de Ménière*

Los síntomas de esta enfermedad ponen de manifiesto lesiones endococleares y vestibulares. Evoluciona por crisis y se caracteriza por vértigos, acufenos, plenitud auricular y sordera de percepción. La audiometría tonal pone en evidencia una sordera de tipo neurosensorial predominante en los graves, o una curva plana. La enfermedad raramente es bilateral. Las crisis se producen a intervalos variables, con tendencia a la instalación de una sordera permanente.

- *Sorderas de percepción congénitas*

Las sorderas de percepción congénitas pueden integrarse en el marco de un síndrome polimalformativo. Este tipo de sordera requiere siempre un estudio morfológico con imágenes para buscar anomalías del oído interno [7].

■ *Sorderas retrococleares*

Neurinoma del nervio acústico

El neurinoma del acústico representa la etiología más frecuente dentro de las sorderas retrococleares. Su incidencia es de 1/100 000. Frecuentemente, el daño es unilateral (95 %) [25]. Los casos de afectación bilateral se presentan la mayoría de las veces dentro de una neurofibromatosis de tipo II. La sordera es generalmente progresiva aunque existen casos de comienzo abrupto. Las patologías del ángulo pontocerebeloso se caracterizan por un polimorfismo clínico.

La estrategia diagnóstica ante una sordera de percepción asimétrica debe asociar varios exámenes complementarios, con una secuencia de realización bien definida para optimizar la relación diagnóstico/costo.

Las curvas audiométricas pueden adoptar aspectos variados aunque la pérdida de tipo percepción predomina frecuentemente sobre los agudos. El reflejo estapedial a menudo está ausente. Cuando está presente, el estudio de su fatigabilidad (test de Decay) permite orientarse hacia un origen endococlear o retrococlear.

Los PPA ponen en evidencia el aumento de la latencia de la onda V y retrasos I-III y I-V alargados en relación con el lado opuesto (diferencia superior a 0,3 ms). La tasa de falsos negativos de los PPA varía según los estudios [8, 18, 23], pero es claramente inferior a la de la RM [6].

La RM con inyección de gadolinio es el examen de referencia para el diagnóstico de neurinoma del acústico. Su sensibilidad es cercana al 100 % pero su elevado costo limita sus indicaciones [3, 8, 26]. En ausencia de RM, la TC es útil, aunque su sensibilidad sea menor, cercana al 75 %.

Cuando de la anamnesis se desprende una fuerte sospecha de patología retrococlear, se recomienda en primera instancia una RM del ángulo pontocerebeloso.

Con el fin de permitir una aproximación diagnóstica razonada a las sorderas de percepción asimétricas que hagan pensar en un neurinoma del acústico, los autores proponen un árbol de toma de decisiones *(fig. 2)*. La sensibilidad de los árboles de decisión ha mejorado significativamente con la utilización de RM. La noción de asimetría de percepción corresponde en ese caso a una diferencia de percepción intraótica superior o igual a 10 dB sobre dos frecuencias o superior o igual a 15 dB sobre una sola frecuencia.

Otros tumores retrococleares

Otros tumores raros pueden ser responsables de sordera de percepción retrococlear. Puede tratarse de un neurinoma del facial desarrollado dentro del espacio pontocerebeloso, de un meningioma, de un colesteatoma de peñasco, de un glioma, etc. En todos los casos, el examen etiológico consiste en un estudio morfológico por RM.

Enfermedades auditivas del sistema nervioso central

Las enfermedades centrales de las vías auditivas corresponden a lesiones situadas proximalmente en el nervio auditivo, que generan trastornos de integración auditiva. El diagnóstico se basa en los datos del examen neurológico (signo de

localización), del examen audiométrico tonal y vocal, de los PPA y del diagnóstico por imágenes (TC y RM). Otras técnicas de investigación han sido desarrolladas en los últimos años. Se trata de la tomografía por emisión de positrones, de la RM funcional o de la mangnetoencefalografía, cuya utilización aún se limita al ámbito de la investigación clínica.

Las causas de sordera central son múltiples. Los accidentes cerebrovasculares de tipo isquémico son las más frecuentes. Las infecciones (encefalitis, meningitis purulentas) y las afecciones víricas, por ejemplo el virus del sida [13, 14], son causantes de enfermedades centrales de la audición. Las demencias tales como la enfermedad de Alzheimer o la demencia senil pueden comprometer las vías auditivas centrales. Todo tumor ubicado en el trayecto de las vías centrales o en el córtex auditivo puede generar una sordera central, al igual que toda intervención neuroquirúrgica que afecte a esas vías. Por último, la esclerosis en placas puede acompañarse de trastornos auditivos centrales.

Las enfermedades centrales pueden ser responsables de problemas auditivos muy variados, tanto cuantitativa como cualitativamente. Es necesario distinguir las enfermedades del tronco cerebral de las afecciones córtico-sub-corticales de la audición, responsables de una sintomatología muy diferente: agnosia auditiva, sordera verbal pura, etc.

— Las sorderas por lesiones del tronco cerebral se integran en un conjunto de signos neurológicos que hacen sospechar la etiología central, justificando una exploración a través del diagnóstico por imágenes para localizar las lesiones. El estudio de los PPA precoces del tronco cerebral (PPATC) permite confirmar la lesión del tronco cerebral y tiene cierto valor localizador. Una lesión típica del tronco cerebral no afecta a la onda I, mientras que la desaparición aislada de la onda V es muy sugerente, así como el alargamiento del intervalo III-V con un intervalo I-III dentro de límites normales [17].

— Las sorderas por lesión córtico-sub-corticales son más raras. Los PPA precoces son normales, por lo que el diagnóstico se basa en el contexto clínico y en los resultados de los tests audiométricos subjetivos. El diagnóstico se completa por estudios de imágenes y de potenciales semiprecoces (PPASP) y tardíos que están alterados de manera variable. El estudio de potenciales provocados semiprecoces y de su morfología permite detectar lesiones de las vías talamocorticales [12] y el estudio de potenciales de latencia tardía parece implicar las estructuras corticales.

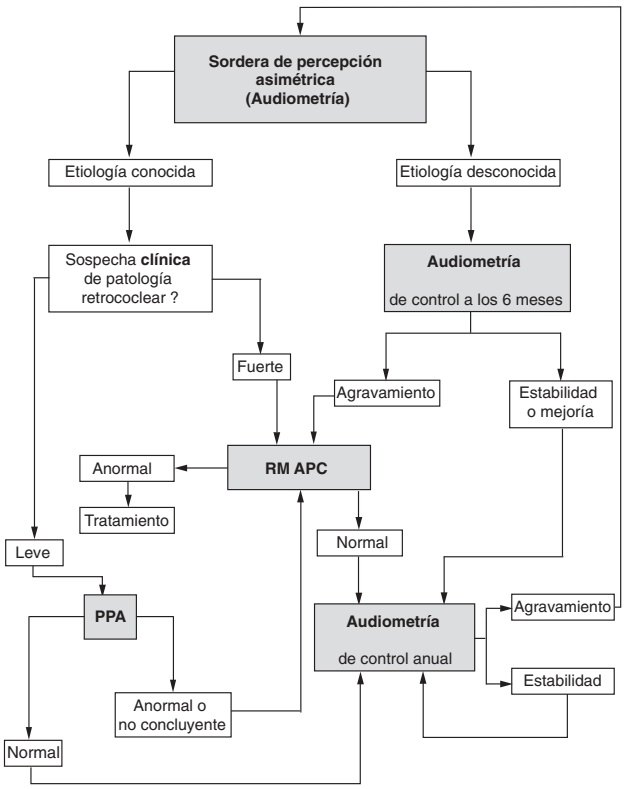

2 *Árbol de toma de decisiones ante la sordera de percepción asimétrica. PPA: potencial provocado auditivo; RM APC: resonancia magnética del ángulo pontocerebeloso.*

Cualquier referencia a este artículo debe incluir la mención del artículo original: Thomassin JM et Paris J. Stratégie diagnostique devant une surdité de l'adulte. Encycl Méd Chir (Editions Scientifiques et Médicales Elsevier SAS, Paris, tous droits réservés), Oto-rhino-laryngologie, 20-181-A-10, 2002, 6 p.

Bibliografía

[1] AFNOR. Évaluation de l'exposition au bruit en milieu professionnel et estimation du déficit auditif induit par le bruit, de populations exposées. NF S 31 013, 1985

[2] Aslan A, DeDonato G, Balyan FR, Falcioni M, Russo A, Taibah A et al. Clinical observations on coexistence of sudden hearing loss and vestibular schwannoma. *Otolaryngol Head Neck Surg* 1997 ; 117 : 580-582

[3] Caldera SR, Pearson CR. Risk management of asymmetrical hearing impairment in an armed forces population. *J Laryngol Otol* 2000 ; 114 : 345-349

[4] Ceruse P, Colleaux B, Truy E, Disant F, Morgon AH, Lahneche B. Malignant external otitis. A propos of 7 recent cases. *Ann Otolaryngol Chir Cervicofac* 1993 ; 110 : 332-336

[5] Chabolle F, Garabedian EN. Décision en ORL. Paris : Vigot, 1994

[6] Chandrasekhar SS, Brackmann DE, Devgan KK. Utility of auditory brainstem response audiometry in diagnosis of acoustic neuromas. *Am J Otol* 1995 ; 16 : 63-67

[7] Cross NC, Stephens SD, Francis M, Hourihan MD, Reardon W. Computed tomography evaluation of the inner ear as a diagnostic, counseling and management strategy in patients with congenital sensorineural hearing impairment. *Clin Otolaryngol* 1999 ; 24 : 235-238

[8] Gilain L, Bouccara D, Jacquier I, Achouche J, Casteran JM, Freyss G et al. Diagnostic strategy of acoustic neuroma. Evaluation of efficacy of auditory evoked potentials. Apropos of a series of 50 neuroma cases. *Ann Otolaryngol Chir Cervicofac* 1991 ; 108 : 257-260

[9] Glorig A, Nixon J. Hearing loss as a function of age. *Laryngoscope* 1962 ; 72 : 1596-1610

[10] Grandis JR, Curtin HD, Yu VL. Necrotizing (malignant) external otitis: prospective comparison of CT and MR imaging in diagnosis and follow-up. *Radiology* 1995 ; 196 : 499-504

[11] Harris JP, Ryan AF. Fundamental immune mechanisms of the brain and the inner ear. *Otolaryngol Head Neck Surg* 1995 ; 112 : 639-653

[12] Kraus N, Ozdamar O, Hier D, Stein L. Auditory middle latency responses (MLRs) in patients with cortical lesions. *Electroencephalogr Clin Neurophysiol* 1982 ; 54 : 275-287

[13] Lalwani AK, Sooy CD. Otologic and neurologic manifestations of acquired immunodeficiency syndrome. *Otolaryngol Clin North Am* 1992 ; 25 : 1183-1198

[14] Lechevalier B, Lambert J, Eustache F, Platel H. Agnosies auditives et syndromes voisins. Étude clinique, cognitive et psychopathologique. *Encycl Méd Chir* (Éditions Scientifiques et Médicales Elsevier SAS, Paris), Neurologie, 17-021-B-20, 1999 : 1-9

[15] Marsot-Dupuch K, Tiyriboz A, Meyer B, Hagege E, Achouche J, Guillausseau PD et al. Otite externe maligne : quand et quelle imagerie ? *Ann Otolaryngol Chir Cervicofac* 1991 ; 108 : 325-331

[16] McBride DI, Williams S. Audiometric notch as a sign of noise induced hearing loss. *Occup Environ Med* 2001 ; 58 : 46-51

[17] Mom T, Avan P, Gilain L. Atteintes centrales de l'audition. *Encycl Méd Chir* (Éditions Scientifiques et Médicales Elsevier SAS, Paris), Oto-rhino-laryngologie, 20-184-A-10, 2001 : 1-10

[18] Monsell EM, Rock JP. Sensorineural hearing loss and the diagnosis of acoustic neuroma. *Henry Ford Hosp Medl* 1990 ; 38 : 9-12

[19] Moody SA, Hirsch BE, Myers EN. Squamous cell carcinoma of the external auditory canal: an evaluation of a staging system. *Am J Otol* 2000 ; 21 : 582-588

[20] Moscicki RA, San Martin JE, Quintero CH. Serum antibody to inner ear proteins in patients with progressive hearing loss. *JAMA* 1994 ; 272 : 611-616

[21] O'Leary MJ, Shelton C, Giddings NA, Kwartler J, Brackmann DE. Glomus tympanicum tumors: a clinical perspective. *Laryngoscope* 1991 ; 101 : 1038-1043

[22] Parisier SC, Lucente FE, Som PM, Hirschman SZ, Arnold LM, Roffman JD. Nuclear scanning in necrotizing progressive "malignant" external otitis. *Laryngoscope* 1982 ; 92 : 1016-1019

[23] Pech A, Cannoni M, Zanaret M, Sarrat P, Sarabian A. Early diagnosis of acoustic neurinoma. Tumors less than 2 centimeters. *Ann Otolaryngol Chir Cervicofac* 1984 ; 101 : 71-76

[24] Portmann M, Portmann C. Précis d'audiométrie clinique. Paris : Masson, 1990

[25] Spoelhof GD. When to suspect an acoustic neuroma. *Am Fam Physician* 1995 ; 52 : 1768-1774

[26] Thomsen J, Tos M. Management of acoustic tumors. *Adv Otorhinolaryngol* 1989 ; 3 : 153-194

[27] Urben SL, Benninger MS, Gibbens ND. Asymmetric sensorineural hearing loss in a community-based population. *Otolaryngol Head Neck Surg* 1999 ; 120 : 809-814

[28] Vincenneux PH, Couloigner V, Pouchot J, Bouccara D, Sterckers O. Les surdités auto-immunes. *Presse Méd* 1999 ; 28 : 1904-1910

[29] Zeifer B, Sabini P, Sonne J. Congenital absence of the oval window: radiologic diagnosis and associated anomalies. *AJNR Am J Neuroradiol* 2000 ; 21 : 322-327